



Клинические рекомендации

# Врожденные и приобретенные аномалии и деформации зубочелюстной системы и лицевого черепа

Кодирование по Международной статистической классификации  
болезней и проблем, связанных со здоровьем:  
Q18 / K07.0 / K07.1 / K07.4

Возрастная группа: взрослые

Год утверждения (частота пересмотра): 202\_

Разработчик клинической рекомендации:  
ООО «Общество специалистов в области  
челюстно-лицевой хирургии»

**Утверждены**  
ООО «Общество специалистов в области  
челюстно-лицевой хирургии»

**Согласованы**

Научным советом Министерства  
Здравоохранения Российской Федерации  
\_\_\_\_\_ 201\_ г.

## Оглавление

Список сокращений .....	4
Термины и определения .....	5
<b>1. Краткая информация по заболеванию или состоянию (группе заболеваний или состояний).....</b>	<b>7</b>
1.1. Определение заболевания или состояния (группы заболеваний или состояний) .....	7
1.2. Этиология и патогенез заболевания или состояния (группы заболеваний или состояний).....	7
1.3. Эпидемиология заболевания или состоянию (группы заболеваний или состояний) .....	7
1.4. Особенности кодирования заболевания или состояния (группы заболеваний или состояний) по Международной статистической классификации болезни и проблем, связанных со здоровьем .....	8
1.5. Классификация заболевания или состояния (группы заболеваний или состояний) .....	8
1.6. Клиническая картина заболевания или состоянию (группы заболеваний или состояний).....	9
<b>2. Диагностика заболевания или состояния (группы заболеваний или состояний), медицинские показания и противопоказания к применению методов диагностики .....</b>	<b>9</b>
2.1. Жалобы и анамнез.....	9
2.2. Физикальное обследование .....	10
2.3. Лабораторные диагностические обследования .....	10
2.4. Инструментальные диагностические исследования .....	10
2.5. Иные диагностические исследования .....	11
<b>3. Лечение, включая медикаментозную и немедикаментозную терапии, диетотерапию, обезболивание, медицинские показания и противопоказания к применению методов лечения .....</b>	<b>12</b>
3.1. Хирургическое лечение .....	13
3.2. Иное лечение .....	17
<b>4. Медицинская реабилитация и санаторно-курортное лечение, медицинские показания и противопоказания к применению методов реабилитации, в том числе основанных на использовании природных лечебных факторов .....</b>	<b>19</b>
<b>5. Профилактика и диспансерное наблюдение, медицинские показания и противопоказания к применению методов профилактики.....</b>	<b>19</b>
<b>6. Организация оказания медицинской помощи .....</b>	<b>20</b>
<b>7. Дополнительная информация (в том числе факторы, влияющие на исход заболевания или состояния) .....</b>	<b>22</b>
<b>Критерии оценки качества медицинской помощи .....</b>	<b>23</b>
<b>Список литературы.....</b>	<b>24</b>
<b>Приложение А1. Состав рабочей группы по разработке и пересмотру клинических рекомендаций. ....</b>	<b>28</b>
<b>Приложение А2. Методология разработки клинических рекомендаций .....</b>	<b>29</b>
Таблица 1 .....	29
Шкала оценки уровней достоверности доказательств (УДД) для методов диагностики (диагностических вмешательств).....	29
Таблица 2.....	30
Шкала оценки уровней достоверности доказательств (УДД) для методов профилактики, лечения и реабилитации (профилактических, лечебных, реабилитационных вмешательств).....	30
Таблица 3.....	30
Шкала оценки уровней убедительности рекомендаций (УРР) для методов профилактики, лечения и реабилитации (профилактических, диагностических, лечебных, реабилитационных вмешательств).....	30
<b>Приложение А3. Справочные материалы, включая соответствие показаний к применению и противопоказаний, способов применения и доз лекарственных препаратов, инструкции по применению лекарственного препарата .....</b>	<b>31</b>

<b>Приложение Б. Алгоритмы действий врача .....</b>	<b>32</b>
<b>Приложение В. Информация для пациента.....</b>	<b>32</b>
<b>Приложение Г1-ГN. Шкалы оценки, вопросники и другие оценочные инструменты состояния пациента, приведенные в клинических рекомендациях.....</b>	<b>34</b>

## Список сокращений

ВНЧС — височно-нижнечелюстной сустав

ОПТГ — ортопантограмма

ТРГ — телерентгенограмма

МСКТ — мультиспиральная компьютерная томография

КЛКТ — конусно-лучевая компьютерная томография

КР — клинические рекомендации

МРТ — магнитно-резонансная томография

ПАРМ — передняя активная риноманометрия

АР — акустическая ринометрия

BSSO — Bilateral Sagittal Split Osteotomy

[3D — трехмерная реконструкция](#)

## Термины и определения

**Зубочелюстная аномалия (деформация)** — это диспропорция развития (соотношения) челюстей, которая характеризуется функциональными и эстетическими нарушениями. Аномалии и деформации могут затрагивать верхнюю и нижнюю челюсти, скуловые кости, структуры носа и другие кости лицевого черепа.

**Ортогнатическая хирургия** (от ortho- — лат. прямой, gnathos- — лат. челюсть) — раздел челюстно-лицевой хирургии, занимающийся нормализацией формы, размеров, положения и соотношения челюстей.

**Гениопластика** — остеотомия подбородочного отдела нижней челюсти для изменения контуров подбородка, выполняется в эстетических целях.

Ортогнатическая хирургия включает в себя различные виды операций: остеотомия одной челюсти (верхней — по типу Ле-Фор I или нижней челюсти — межкортикальная остеотомия), сегментарная остеотомия верхней челюсти, хирургическое расширение твердого неба, двучелюстная остеотомия, гениопластика, остеотомия скуловых костей, краевая резекция нижней челюсти, а также хирургические приемы, направленные на профилактику нарушения функции носового дыхания.

**Аномалия** (от греч. ἀνωμαλία) — врожденное отклонение от нормы или общей закономерности.

**Деформация** (от лат. deformatio — искажение) — изменение размеров, формы и конфигурации кости в результате воздействия внешних или внутренних факторов.

**Окклюзия** — вид смыкания зубных рядов.

**Дистальная окклюзия** — вариант неправильного прикуса, характеризующийся смещением нижнего зубного ряда назад по отношению к верхнему, резцовой дизокклюзией и нарушением взаимоотношения боковых зубов в сагиттальном направлении.

**Прикус** — соотношение челюстей в положении центральной окклюзии.

**Мезиальная окклюзия** — разновидность неправильного прикуса, обусловленная смещением нижней челюсти вперед по отношению к верхней.

**Вертикальная резцовая дизокклюзия** — разновидность неправильного прикуса, обусловленная отсутствием окклюзионных контактов между резцами.



## **1. Краткая информация по заболеванию или состоянию (группе заболеваний или состояний)**

### **1.1. Определение заболевания или состояния (группы заболеваний или состояний)**

Аномалии развития зубочелюстной системы являются симптомом нарушения развития всего организма, например гормональной дискорреляции или генетически детерминированной аномалии развития скелета человека. Возникновение патологии размеров и формы челюстей наблюдается при наследственной предрасположенности и врожденных аномалиях челюстно-лицевой области (врожденных расщелинах губы, альвеолярного отростка и неба, гемифациальной микросомии, синдроме Робена и Гольденхара и др.), нарушениях развития височно-нижнечелюстных суставов, травмы челюстей с поражением зон роста, а также после рахита и заболеваний, связанных с нарушением обмена веществ и, в частности, кальциевого обмена и эндокринопатий [1,2,5,9]. Менее значимыми, но все же возможными, могут быть такие причины, как: нарушение носового дыхания, макроглоссия, неправильное грудное вскармливание ребенка, осложнение кариеса, недостаточная жевательная нагрузка, связанная с диспропорцией размеров зубов и отдельных участков челюстей [3,6,8].

### **1.2. Этиология и патогенез заболевания или состояния (группе заболеваний или состояний)**

Согласно современным представлениям, причинами возникновения зубочелюстных аномалии могут быть генетические заболевания, травмы, воспалительные и опухолевые процессы, факторы внешней среды, парафункции и вредные привычки [11].

Все выше перечисленное может в той или иной степени оказать влияние на рост челюстей и таким образом привести к возникновению зубочелюстной аномалии.

### **1.3. Эпидемиология заболевания или состоянию (группе заболеваний или состояний)**

По данным международной статистики около 45% населения имеют аномалию прикуса, характеризующуюся отсутствием или столь незначительным нарушением взаимоотношения челюстей, что её можно скорректировать только ортодонтическим лечением [10].

Но тем не менее, от 5% до 15% людей имеют зубочелюстную аномалию, которая характеризуется значительной диспропорцией роста челюстей и для её коррекции необходимо прибегать к комбинированному лечению включающему принципы ортогнатической хирургии [9].

#### **1.4. Особенности кодирования заболевания или состояния (группы заболеваний или состояний) по Международной статистической классификации болезни и проблем, связанных со здоровьем**

Q18 Другие врожденные аномалии [пороки развития] лица и шеи

K07.0 Основные аномалии размеров челюстей

- Гиперплазия нижней или верхней челюсти
- Гипоплазия нижней или верхней челюсти
- Макрогнатия нижней или верхней челюсти
- Микрогнатия нижней или верхней челюсти

K07.1 Аномалии челюстно-черепных соотношений

- Асимметрия челюсти
- Прогнатия нижней или верхней челюсти
- Ретрогнатия нижней или верхней челюсти

K07.4 Аномалия прикуса неуточненная (идиопатическая резорбция)

#### **1.5. Классификация заболевания или состояния (группы заболеваний или состояний)**

В настоящее время в ООО «Специалисты в области челюстно-лицевой хирургии» используют следующую рабочую классификацию скелетных зубочелюстных аномалий:

- По типу аномалии окклюзии зубных рядов:
  - по сагиттали на всем протяжении: дистальная окклюзия / мезиальная окклюзия;
  - по трансверсали на всем протяжении: перекрестная окклюзия;
  - по вертикали во фронтальном участке: вертикальная резцовая дизокклюзия.
- По типу межчелюстного взаимоотношения на основе прикуса:
  - 2 скелетный класс (соответствует дистальному типу прикуса);
  - 3 скелетный класс (соответствует мезиальному типу прикуса);
  - сужение челюсти (соответствует перекрестная окклюзии).
- По симметричности:
  - симметричная;



- асимметричная / несимметричная.

## **1.6. Клиническая картина заболевания или состоянию (группы заболеваний или состояний)**

Клиническая картина зубочелюстных аномалий разнообразна. Это объясняется сложностью анатомического строения и функционирования зубочелюстного аппарата. Клинические симптомы и синдромы у взрослых пациентов с зубочелюстными аномалиями чаще значительно сложнее, чем у детей [1].

Обусловлено это присоединением к основному заболеванию потери зубов, деформации зубных рядов и челюстей, функциональной перегрузке пародонта и нарушений окклюзии [8].

## **2. Диагностика заболевания или состояния (группы заболеваний или состояний), медицинские показания и противопоказания к применению методов диагностики**

Диагностика врожденных и приобретенных аномалий и деформаций зубочелюстной системы и лицевого скелета устанавливается на основании сбора анамнеза, клинической оценки состояния пациента, оценки моделей зубных рядов, антропометрического анализа, данных лучевых методов обследования (ОПТГ, ТРГ, КЛКТ или МСКТ, МРТ).

Необходимые дифференциально-диагностические обследования:

- Сбор анамнеза;
- Оценка местного статуса;
- Оценка стоматологического статуса;
- Рентгенологическое обследование (ОПТГ, ТРГ, КЛКТ или МСКТ, МРТ);
- Оценка соматического статуса;
- Оценка психоневрологического статуса (при нелабильной психике)
- Оценка состояния ЛОР органов при нарушении функции дыхания (оценка функции внешнего дыхания: ПАРМ, акустическая ринометрия и/или передняя риноманометрия;
- 

### **2.1. Жалобы и анамнез**

- Рекомендуется выявление жалоб на изменение конфигурации челюстей или лица, асимметрию одной или обеих челюстей, асимметрию лица, частичную потерю зубов, затруднение движения нижней челюстью, пережёвывания пищи,

хруст, щелчки или боль в области одного или обоих височно-нижнечелюстных суставах, нарушение функции носового дыхания, реже дефект речи и др [1,2,3,40].

*Уровень убедительности рекомендаций – С (уровень достоверности доказательств – 5)*

## **2.2. Физикальное обследование**

- Рекомендуется лечащему врачу начать обследование с определения симметрии лицевого скелета и черепа в целом, определение прикуса, проведения антропометрических измерений лица [7].

*Уровень убедительности рекомендаций С (уровень достоверности доказательств - 5)*

*Комментарии:* одним из основных клинических проявлений врожденной или приобретенной аномалии и деформации зубочелюстной системы и лицевого скелета является видимая деформация и нарушение симметрии лица, нарушение окклюзии и межчелюстных взаимоотношений. Оценка данных параметров является первичным звеном обследования. Проведение антропометрических измерений позволяет объективно оценить степень выраженности аномалии или деформации. Оценка гипсовых моделей зубных рядов позволяет оценить состояние прикуса [2].

## **2.3. Лабораторные диагностические обследования**

- Лабораторные диагностические исследования рекомендуется выполнять всем пациентам с патологией прикуса в ходе подготовки и планирования хирургического вмешательства для исключения сопутствующих заболеваний [6].

*Уровень убедительности рекомендаций – С (уровень достоверности доказательств – 5)*

## **2.4. Инструментальные диагностические исследования**

- Всем пациентам с патологией прикуса рекомендуется проведение компьютерная томография лицевого отдела черепа с или без пространственной реконструкции изображения в формате 3D [4].

*Уровень убедительности рекомендаций С (уровень достоверности доказательств - 5)*

*Комментарии:* диагностика любой из описываемых врожденной или приобретенной аномалии или деформации зубочелюстной системы и лицевого скелета невозможна без КЛКТ или МСКТ, которые являются основополагающим для данной категории пациентов. Эти методы обследования позволяют провести детальное изучение

анатомии костей лицевого скелета, характер и особенности развития аномалии или механизма деформации. Рекомендуется проводить КЛКТ или МСКТ с шагом томографа/толщиной среза не более 0,5 мм.

- Всем пациентам с патологией прикуса рекомендуется проведение магнитно-резонансной томографии височно-нижнечелюстного сустава (ВНЧС) [4, 5].

*Уровень убедительности рекомендаций C (уровень достоверности доказательств - 5)*

*Комментарии:* исследование позволяет провести детальное изучение мягкотканых структур височно-нижнечелюстного сустава (целостность и положение суставного диска, оценить его пространственное положение в суставе).

## **2.5. Иные диагностические исследования**

- Всем пациентам с патологией прикуса рекомендуется консультация врача-ортодонта [1, 2, 3].

*Уровень убедительности рекомендаций C (уровень достоверности доказательств - 5)*

*Комментарии:* подавляющее большинство врожденной или приобретенной аномалии и деформации зубочелюстной системы сопровождаются нарушением расположения челюстей и нарушением прикуса. Хирургическое лечение таких пациентов всегда сопровождается ортодонтическим этапом, в ходе которого ортодонт корректирует положение зубов, проводит ортодонтическую подготовку к операции и ортодонтическую коррекцию после операции.

- Всем пациентам с патологией прикуса рекомендуется консультация врача-генетика [41].

*Уровень убедительности рекомендаций C (уровень достоверности доказательств - 5)*

*Комментарии:* проводится с целью выявления этиологической причины заболевания при подозрении наличия зубочелюстной аномалии как симптомокомплекса в составе какого-либо синдрома и нарушении костного метаболизма.

- Всем пациентам с патологией прикуса перед оперативным лечением рекомендуется консультация врача-анестезиолога-реаниматолога [42].

*Уровень убедительности рекомендаций C (уровень достоверности доказательств - 4)*

*Комментарии:* перед любым оперативным вмешательством оценивается степень анестезиологического риска. Большинство операций при врожденной или приобретенной аномалии и деформации зубочелюстной системы и лицевого скелета являются высокотравматичными, сопряжены с остеотомией и перемещением костей, вовлечением большого количества мягких тканей и могут сопровождаться значительной кровопотерей, что может потребовать проведения гемотрансфузии.

- Всем пациентам с патологией прикуса перед оперативным лечением рекомендуется консультация врача-стоматолога-терапевта [37, 42].

*Уровень убедительности рекомендаций C (уровень достоверности доказательств – 4)*

*Комментарии:* оценивает состояние зубов и проводит необходимые манипуляции для подготовки к хирургическому лечению и последующей реабилитации пациента.

- Всем пациентам с патологией прикуса рекомендуется консультация врача-стоматолога-ортопеда [1, 2].

*Уровень убедительности рекомендаций C (уровень достоверности доказательств - 5)*

*Комментарии:* оценивает наличие дефектов зубных рядов, окклюзионных взаимоотношений и проводит необходимые манипуляции для подготовки к хирургическому лечению и последующей реабилитации пациента.

- Всем пациентам с патологией прикуса рекомендуется консультация врача-оториноларинголога [2, 6].

*Уровень убедительности рекомендаций C (уровень достоверности доказательств - 5)*

*Комментарии:* оценивает состояние и предупреждает развитие осложнений со стороны ЛОР органов.

Описанные выше диагностические методики, наиболее полно охватывают все аспекты описываемых заболеваний, однако патология настолько разнообразна, а сочетание симптомов в каждом конкретном случае столь специфично, что могут быть применены дополнительные методы в зависимости от клинических проявлений. Специфической иной диагностики, не описанной выше, не предусмотрено.

### **3. Лечение, включая медикаментозную и немедикаментозную терапии, диетотерапию, обезболивание, медицинские показания и противопоказания к применению методов лечения**

*Показания:* рекомендованным методом лечения скелетных зубочелюстных аномалий является хирургический [1, 23].

*Уровень убедительности рекомендаций C (уровень достоверности доказательств - 5)*

*Противопоказания:* не рекомендовано проведение хирургических вмешательств при тяжелых заболеваниях различных органов и систем в стадии декомпенсации. Если удастся добиться улучшения состояния после проведенного лечения, то операция становится возможной [2, 36, 6].

**Уровень убедительности рекомендаций – С (уровень достоверности доказательств – 5)**

*Комментарии:* проведение операции у пациентов не достигших 18 лет, рекомендовано согласовывать с врачом-ортодонтом и с учетом индивидуальных особенностей окончания роста пациенты для профилактики рецидивов в послеоперационном периоде.

**3.1. Хирургическое лечение**

В настоящее время не существует единого универсального метода устранения той или иной врожденной или приобретенной аномалии и деформации зубочелюстной системы и лицевого скелета. В каждом конкретном случае необходимо индивидуальное планирование объема хирургического лечения в зависимости от типа и выраженности аномалии или деформации, этнической принадлежности и возраста пациента. Учитывая многообразие и вариабельность аномалий и деформаций, врачу-челюстно-лицевому хирургу рекомендовано применять известные хирургические методики для восстановления функции, формы и симметрии зубочелюстной системы и лицевого черепа.

**Ключевые положения хирургического лечения пациентов.**

1. Все методы хирургического лечения должны быть направлены на устранение аномалии или деформации с созданием условий для нормального функционирования зубочелюстной системы [1,3,5,9,24].
2. Вне зависимости от степени внешней аномалии или деформации, приступая к лечению, необходимо оценивать параметры всего лицевого скелета и соблюдать комплексный подход [22].
3. Всем пациентам с патологией прикуса перед операцией рекомендуется выполнять планирование объема и используемых методик хирургического вмешательства с целью более качественного лечения [11,13].

*Уровень убедительности рекомендаций С (уровень достоверности доказательств - 4)*

4. Всем пациентам с патологией прикуса перед операцией рекомендуется использовать специализированное компьютерное программное обеспечение для расчета перемещения челюстей и изменения мягких тканей лица с целью более качественного лечения [14,15,45].

*Уровень убедительности рекомендаций С (уровень достоверности доказательств - 4)*

5. Всем пациентам с патологией прикуса во время ортогнатической операции рекомендуется использовать жесткую фиксацию костных структур (титановых пластин и

винтов) с целью достижения стабильного послеоперационного результата и значительного снижения риска рецидива [35].

*Уровень убедительности рекомендаций C (уровень достоверности доказательств - 5)*

6. Всем пациентам с патологией прикуса рекомендуется выполнение предоперационной ортодонтической подготовки и послеоперационной ортодонтической коррекции с целью достижения успешного результата хирургического лечения [21].

*Уровень убедительности рекомендаций C (уровень достоверности доказательств - 5)*

*Комментарии:* в некоторых случаях возможно использование метода «SURGERY FIRST», при котором предоперационная ортодонтическая подготовка не проводится.

### **Оперативное лечение пациентов с III скелетным классом, сопровождающимся избыточным ростом нижней челюсти**

1. Всем пациентам с III скелетным классом рекомендуется проводить двустороннюю межкортикальную скользящую остеотомию нижней челюсти (BSSO) с целью устранения чрезмерных ее размеров [16, 34].

*Уровень убедительности рекомендаций C (уровень достоверности доказательств - 5)*

2. Всем пациентам с чрезмерным размером подбородочного отдела нижней челюсти рекомендуется проведение редуционной гениопластики по эстетическим показаниям [17, 42, 43].

*Уровень убедительности рекомендаций C (уровень достоверности доказательств - 4)*

### **Оперативное лечение пациентов с III скелетным классом, сопровождающимся недоразвитием верхней челюсти**

**(нормальный или гиподивергентный тип роста лицевого скелета)**

1. Всем пациентам рекомендовано проведение остеотомии верхней челюсти по типу Le Fort I (возможно проведение сегментной остеотомии) [1,18, 20].

*Уровень убедительности рекомендаций C (уровень достоверности доказательств - 5)*

2. Всем пациентам с чрезмерным размером подбородочного отдела нижней челюсти рекомендуется проведение редуционной гениопластики по эстетическим показаниям [2,19, 42, 43].

*Уровень убедительности рекомендаций C (уровень достоверности доказательств - 5)*

### **Оперативное лечение пациентов с III скелетным классом, сопровождающимся чрезмерным развитием нижней челюсти и недоразвитием верхней челюсти**

1. Всем пациентам рекомендовано проводить остеотомию верхней челюсти по типу Le Fort I (возможно проведение сегментной остеотомии) с целью увеличения ее размеров [19, 33].

*Уровень убедительности рекомендаций C (уровень достоверности доказательств - 5)*

2. Всем пациентам рекомендовано проводить двустороннюю межкортикальную скользящую остеотомию нижней челюсти (BSSO) с целью уменьшения ее размеров [2,3].

*Уровень убедительности рекомендаций C (уровень достоверности доказательств - 5)*

3. Всем пациентам с чрезмерным размером подбородочного отдела нижней челюсти рекомендуется проведение редуционной гениопластики по эстетическим показаниям [1].

*Уровень убедительности рекомендаций C (уровень достоверности доказательств - 5)*

**Оперативное лечение пациентов с II скелетным классом, сопровождающимся чрезмерным развитием верхней челюсти (гипердивергентный тип роста) и недоразвитием нижней челюсти.**

1. Всем пациентам рекомендовано проводить остеотомию верхней челюсти по типу Le Fort I (возможно проведение сегментной остеотомии) с целью уменьшения ее размеров [1,2,3,32].

*Уровень убедительности рекомендаций C (уровень достоверности доказательств - 5)*

2. Всем пациентам с выраженной десневой улыбкой рекомендовано выполнение ротации верхней челюсти против часовой стрелки с целью улучшения эстетики улыбки [23,46].

*Уровень убедительности рекомендаций C (уровень достоверности доказательств - 4)*

3. Всем пациентам рекомендовано проводить двустороннюю межкортикальную скользящую остеотомию нижней челюсти (BSSO) с целью увеличения ее размера [18].

*Уровень убедительности рекомендаций C (уровень достоверности доказательств - 4)*

*Комментарии:* остеотомия подбородочного отдела проводится по эстетическим показаниям.

**Оперативное лечение пациентов с II скелетным классом, сопровождающимся недоразвитием нижней челюсти**

1. Всем пациентам рекомендовано проводить двустороннюю межкортикальную скользящую остеотомию нижней челюсти с целью увеличения ее размеров (BSSO) [16,17].

*Уровень убедительности рекомендаций C (уровень достоверности доказательств - 5)*

2. Всем пациентам рекомендовано проводить остеотомию верхней челюсти по типу Le Fort I [31,46].

*Уровень убедительности рекомендаций C (уровень достоверности доказательств - 4)*

3. Всем пациентам с недостаточным размером подбородочного отдела нижней челюсти рекомендуется проведение увеличивающей гениопластики по эстетическим показаниям [5,6].

*Уровень убедительности рекомендаций C (уровень достоверности доказательств - 5)*

### **Оперативное лечение пациентов с сужением верхней челюсти и выраженной перекрестной окклюзией**

1. Всем пациентам для определения тактики дальнейшего лечения рекомендовано проводить оценку возраста и степени сращения небного шва [1,2,7,4,5].

*Уровень убедительности рекомендаций C (уровень достоверности доказательств - 5)*

2. Всем пациентам рекомендовано проводить консультацию совместно с врачом-ортодонтом на предмет возможности и целесообразности проведения ортодонтического расширения верхней челюсти и зубного ряда [30].

*Уровень убедительности рекомендаций C (уровень достоверности доказательств - 5)*

3. Всем пациентам рекомендовано при сращении небного шва или невозможности ортодонтического расширения зубного ряда рекомендовано проведение остеотомии верхней челюсти по типу Le Fort I и срединному небному шву с фиксацией дистракционного аппарата. Величину дистракции (расширения верхней челюсти) определяет врач-ортодонт [1,2].

*Уровень убедительности рекомендаций C (уровень достоверности доказательств - 5)*

### **Оперативное лечение пациентов с вертикальной резцовой дизокклюзией**

1. Всем пациентам рекомендовано проводить сегментарную остеотомию верхней челюсти с ротацией фронтального фрагмента в составе четырех или шести зубов для предотвращения рецидива в послеоперационном периоде [15,29,46,48].

*Уровень убедительности рекомендаций C (уровень достоверности доказательств - 5)*

2. Всем пациентам рекомендована специальная ортодонтическая подготовка заключающаяся в создании промежутков (трем) между зубами где планируется последующая остеотомия челюсти с целью предотвращения повреждения корней зубов [4,5, 38].

*Уровень убедительности рекомендаций C (уровень достоверности доказательств - 5)*

3. Всем пациентам рекомендовано проведение остеотомии верхней челюсти по типу Le Fort I, двусторонней межкортикальной скользящей остеотомии нижней челюсти (BSSO), остеотомии подбородочного отдела [14,48].

*Уровень убедительности рекомендаций C (уровень достоверности доказательств - 5)*



## **Оперативное лечение пациентов с асимметричными аномалиями и деформациями**

1. Всем пациентам рекомендовано по данным КЛКТ или МСКТ с использованием специализированного компьютерного программного обеспечения оценить возможное возникновение послеоперационной деформации лицевого черепа [1,2,6,28, 43].

*Уровень убедительности рекомендаций C (уровень достоверности доказательств - 5)*

2. Всем пациентам рекомендовано выполнение остеотомии верхней челюсти по типу Le Fort I, двусторонней межкортикальной скользящей остеотомии нижней челюсти (BSSO), остеотомии подбородочного отдела (по эстетическим показаниям), по показаниям возможна одночелюстная операция (в случае симметричного расположения верхней или нижней челюсти) [13, 43, 48].

*Уровень убедительности рекомендаций C (уровень достоверности доказательств - 5)*

3. Всем пациентам рекомендовано использовать дополнительные хирургические приемы (варианты краевой резекции челюстей или аугментации) для устранения видимой асимметрии после основного перемещения челюстей и формирования правильного межчелюстного соотношения [27, 43].

*Уровень убедительности рекомендаций C (уровень достоверности доказательств - 4)*

### **3.2. Иное лечение**

Иное специфическое лечение для пациентов с врожденной или приобретенной аномалией и деформацией зубочелюстной системы и лицевого скелета не предусмотрено.

- Для лечения ВНЧС — рекомендовано проведение операции артроцентез, артролаваж, артроскопия диагностическая [2,5].

*Уровень убедительности рекомендаций C (уровень достоверности доказательств - 5)*

- Пациентам с нарушением функции носового дыхания рекомендовано выполнение проведения хирургической коррекции внутренних структур носа по показаниям [26,42].

*Уровень убедительности рекомендаций C (уровень достоверности доказательств - 4)*

- Всем пациентам рекомендовано проводить оценку показаний к выполнению удаления подкожно-жировой клетчатки (липосакции), пластики подкожно-жировой клетчатки методом перемещения микрочастиц собственного жира (липофилинга), платизмопластики, применению миорелаксантов периферического действия (ботулинотерапии), а также всего арсенала пластической хирургии (контурная пластика и омоложение лица) с целью улучшения эстетических параметров — [12, 24].

*Уровень убедительности рекомендаций С (уровень достоверности доказательств - 5)*

#### **4. Медицинская реабилитация и санаторно-курортное лечение, медицинские показания и противопоказания к применению методов реабилитации, в том числе основанных на использовании природных лечебных факторов**

- Всем пациентам, перенесшим хирургическое лечение, рекомендуется проведение реабилитационных мероприятий целью которых является полное социальное и физическое восстановление пациента [44].

*Уровень убедительности рекомендаций С (уровень достоверности доказательств - 4)*

**Комментарии:** *хирургическое лечение пациентов с врожденной или приобретенной аномалией и деформацией зубочелюстной системы и лицевого скелета является основополагающим, но только комплексная, своевременно и планомерно осуществляемая специализированная помощь пациентам данной группы позволяет обеспечить оптимальный функциональный и эстетический эффект лечения и полную реабилитацию. Регулярность наблюдений пациентов позволяет контролировать качество проводимого лечения на протяжении всего периода реабилитации и вносить коррективы в план ведения пациента в соответствии возникшими изменениями.*

*Специфической реабилитации по поводу, описываемых патологий, не предусмотрено. Для оказания комплексной помощи и обеспечения полной реабилитации пациентов с врожденной или приобретенной аномалией и деформацией зубочелюстной системы и лицевого скелета необходима скоординированная работа команды специалистов: врача-челюстно-лицевого хирурга, врача-ортодонта, врача-анестезиолога-реаниматолога. В некоторых случаях дополнительно могут быть привлечены иные специалисты: врач-невролог, врач-офтальмолог, врач-оториноларинголог, врач-генетик, логопед. Реабилитационные мероприятия проводятся исходя из конкретных клинических симптомов (вид и выраженность аномалии зубочелюстной системы) и подлежат рассмотрению в соответствующих клинических рекомендациях.*

#### **5. Профилактика и диспансерное наблюдение, медицинские показания и противопоказания к применению методов профилактики**

##### **5.1 Профилактика**

- Всем пациентам при появлении симптомов аномалий костей черепа и лица, а так же костно-мышечных деформаций головы рекомендуется консультация врача-челюстно-лицевого хирурга для определения тактики ведения и лечения пациента с целью предотвращения прогрессирования болезни и развития осложнений [42].

**Уровень убедительности рекомендаций С (уровень достоверности доказательств - 4)**

**Комментарии:** специфической профилактики возникновения описываемых патологий не существует. Профилактика заключается в плановом рациональном ведении беременности, при выявлении случаев заболеваний – обследовании у врача-ортодонта.

### **5.2 Диспансерное наблюдение**

- Всем пациентам после оперативного лечения по поводу аномалии прикуса рекомендованы регулярные (не реже раза в 6 месяцев) осмотры врача-челюстно-лицевого хирурга, врача-ортодонта [42,43].

**Уровень убедительности рекомендаций С (уровень достоверности доказательств - 4)**

- При наличии подозрений о возникновении рецидива, вторичной деформации, ухудшении местного, неврологического, офтальмологического и других статусов пациента, рекомендовано проведение КТ всего черепа, МРТ головного мозга, ЭЭГ и других исследований, исходя из клинической картины [4,43,48, 49].

**Уровень убедительности рекомендаций С (уровень достоверности доказательств - 5)**

## **6. Организация оказания медицинской помощи**

- выполнение ортогнатических операций пациентам с зубочелюстными аномалиями проводится в условиях круглосуточного стационара;
- оказание помощи пациентам осуществляется врачами-челюстно-лицевыми хирургами;
- госпитализация пациентов осуществляется в плановом порядке.

Показания для плановой госпитализации:

- в случае необходимости выполнения ортогнатических операций или невозможности ортодонтической коррекции зубочелюстной аномалии в амбулаторно-поликлинических условиях;
- невозможность проведения диагностических или лечебных манипуляций в амбулаторно-поликлинических условиях;

Показания к выписке пациента:

- при отсутствии показаний к дальнейшему лечению в стационаре;
- при необходимости перевода пациента в другое лечебное учреждение;
- по требованию пациента или его законного представителя;

- в случаях несоблюдения пациентом предписаний или правил внутреннего распорядка стационара, если это не угрожает жизни пациента и здоровью окружающих.

**7. Дополнительная информация (в том числе факторы, влияющие на исход заболевания или состояния)**

Отрицательно влияют на исход лечения:

1. Присоединение инфекционных осложнений.
2. Несоблюдение местной контактной криотерапии.
2. Несоблюдение личной гигиены полости рта.
3. Несоблюдение пациентом диеты и ограничений жевательной активности.
4. Несоблюдение пациентом рекомендаций по ношению межчелюстной эластической тяги.
5. Несоблюдение рекомендаций по лечебной физкультуре в послеоперационном периоде.
6. Отсутствие на контрольных осмотрах.
7. Несоблюдение других рекомендаций лечащего врача.

## Критерии оценки качества медицинской помощи

Таблица 1

Критерии оценки качества медицинской помощи пациентам с врожденными и приобретенными аномалиями и деформациями зубочелюстной системы и лицевого черепа

№	Критерии качества	Уровень достоверности доказательств	Уровень убедительности рекомендаций
2	Выполнены компьютерная томография лицевого отдела черепа и магнитно-резонансная томографии височно-нижнечелюстного сустава	5	C
3	Произведен антропометрический анализ	5	C
4	Произведена консультация врача-стоматолога-ортопеда	5	C
5	Произведена консультация врача-ортодонта	5	C
6	Проведено оперативное вмешательство, в результате которого достигнуты условия для обеспечения нормального роста и развития зубо-челюстной системы в послеоперационном периоде.	4	C

## Список литературы

1. Дробышев А.Ю., Анастасов Г. Основы ортогнатической хирургии. —Москва: Печатный город. — 2007. — 55 с.
2. Дробышев А.Ю. Основы обследования, планирования и оперативного лечения больных с врожденными аномалиями и деформациями челюстей: Учебно-методическое пособие. - М.: МГМСУ, 2007. - 42 с.
3. Глушко А.В. Оценка морфометрических изменений верхних дыхательных путей у больных при проведении ортогнатических операций: Дис... канд. мед. наук. —М., 2013, - 245с.
4. Лежнев Д. А., Петровская В. В. Современные тенденции лучевой диагностики в стоматологии и челюстно-лицевой хирургии (лекция) //Радиология–практика. – 2019. – №. 5. – С. 57-73.
5. Безруков В.М., Соловьёв М.М. Врождённые и приобретённые аномалии и деформации челюстно-лицевой области // Справочник по стоматологии; под ред. В.М. Безрукова - М.: Медицина, 1998. - С. 269 - 274.
6. Кабанова, С. А. Челюстно-лицевая хирургия : курс лекций для студентов 5 курса стоматологического факультета / С. А. Кабанова ; Министерство здравоохранения Республики Беларусь, УО "Витебский государственный медицинский университет". - Витебск : [ВГМУ], 2006. - 154 с.
7. Arnett G.W., Gunson M.J. Facial planning for orthodontists and oral surgeons // Am. J. Orthod. Dentofacial. Orthop. - 2004. - V o l . 126, n 3.- P . 290-295.
8. Бимбас Е.С., Мальчикова Л.П., Ронь Г.И. Отдаленные результаты комплексного лечения нижней макрогнатии // Врождённая патология лицевого скелета. Патология височно-нижнечелюстного сустава. -М., 1989. -С. 26-29.
9. Губин М.А., Бугаков Е.М., Харитонов Ю.М., Никифоров А.В. Одномоментная хирургическая коррекция сочетанных деформаций челюстей // Аномалии и деформации зубочелюстной системы / Под ред. Б.П.Маркова. -М., -1992. -С11-13.
10. Гулька В.И. Клиника, диагностика и лечение больных с сочетанными деформациями челюстей: Дис. д-ра мед. наук. - М., 1986. - 525 с.
11. Гунько В.И., Безруков В.М. Опыт лечения больных с врожденными деформациями лицевого и мозгового черепа // Врождённая патология лицевого скелета. Патология височно-нижнечелюстного сустава. -М., 1989 -С. 6-8.
12. Каламкаров Х.А., Рабухина Н.А., Безруков В.М. Деформации лицевого черепа. - Москва: Медицина, 1981. -240 с.



13. Набиев Ф.Х., Даминов Р.О., Филиппов К. В., Либин П.В. Комплексный подход к лечению больных с зубочелюстными аномалиями, сопровождающимися функциональными нарушениями и эстетическими деформациями носа // *Стоматология*. - 2010. - No 6. - С. 47-53.
14. Wolford L.M., Chamello P.D., Hilliard F.W. Occlusal plane alteration in orthognathic surgery. *J Oral Maxillofac Surg* 1993;51:730^10.
15. Wolford L.M., Karras S.C., Mehra P. Considerations for orthognathic surgery during growth, part 2: maxillary deformities // *Am. J. Orthod. Dentofacial. Orthop.* - 2001.- V o 1 . 1 1 9 , n 2 . - P . 102-105.
16. Плотников Н.А., Никитин А.А., Рубцов И.А., Гончаренко Л.Л. Восстановление правильных пропорций лица при нижней микрогнатии // *Реконструктивная хирургия челюстно-лицевой области*.-Красноярск, 1989.-С.90-95.
17. Рудько В.В. Хирургическое лечение чрезмерного развития нижней челюсти методом плоскостной остеотомии её ветвей: Автореф. дис...док.мед.наук.- М., 1976.-15с.
18. Сенюк А.Н., Богатырьков Д.В., Волчек Д.А., Мохирев М.А. Особенности ортодонтической подготовки перед проведением ортогнатических операций у пациентов со скелетной аномалией окклюзии II класса Энгля // *Стоматология*. - 2010 . - No 3 . - С . 65-68.
19. Сукачев В.А. Методы диагностики аномалий прикуса у взрослых: (Методические рекомендации). - М., 1986. - 45 с.
20. Bell W.H., Jacobs J.D., Quejada J.G. Simultaneous repositioning of the maxilla, mandible and chin. Treatment planning and analysis of soft tissues// *A m . J. Orthod. Den tofacial. Orthop.*- 1986.-V ol.89, n 1.-P.28-50.
21. Bell W.H., Profitt W.R., White R.P. Surgical correction of dentofacial deformities.- Philadelphia, 1980, V ol 2.-P. 910.
22. Титова А.Т. Комплексное лечение нижней микрогнатии // *Материалы Международной конф. чел.-лиц. хирургов*. - Санкт-Петербург, 1994.- С.104.
23. Anderson J.G., Laney T.J. Combined orthognathic and facial aesthetic surgery with case reports // *J. Term. Dent. Assoc.* - 2002.-Vol. 82, n 3.- P. 52-57.
24. Athanasiou A.E., Toutountzakis N., Mavreas D., Ritzau M., Wenzel A. Alterations of hyoid bone position and pharyngeal depth and their relationship after surgical correction of mandibular prognathism. *Am J Orthod Dentofacial Orthop.* 1991; 100: 259–265.
25. Bacetti T., McGill J.S., Franchi L., McNamara J.A.Jr., Tollaro I. Skeletal effects of early treatment of Class III malocclusion with maxillary expansion and face-mask therapy. *Am J Orthod Dentofacial Orthop.* 1998;113:333–343.

26. Hartgerink D.V., Vig P.S., Abbott D.W. The effect of rapid maxillary expansion on nasal airway resistance // *Am. J. Orthod. Dentofacial. Orthop* - 1987 - V ol.92, n 5- P .318-319.
27. Baik H.S., Sung S.J. Effects of maxillary protraction on growth in Class III malocclusion. *Korean J Orthod.* 1994;24: 349–366.
28. Carlotti A.E., George R. Differential diagnosis and treatment planning of the surgical orthodontic Class III malocclusion // *Am J Orthod Dentofacial. Orthop*- 1981- V ol.79,n4.-P .424-^36.
29. Chambers P.A., Yavuzer C.R., Jackson I.T., Topf J.S., Lash S.M. One-stage correction of complex facial disproportion // *J. Craniofac. Surg.* - 1999.-V ol. 10, n 3.- P . 214- 221.
30. Dalston R.M., Vig P.S. Effects of orthognathic surgery on speech: a prospective study // *Am. J. Orthod. Dentofacial. Orthop.*- 1984.- Vol.86, n 4.-P.291-298.
31. Dellinger E.L. A preliminary study of anterior maxillary displacement. *Am J Orthod.* 1973;63:509–516.
32. Donald P.J. Rhinoplastic implications of maxillary osteotomy // *J. Otolaryngol.* - 1988.-V ol. 17,n6.-P . 265-273.
33. Epker B.N., Stella J.P., Fish L.C. *Dentofacial deformities: integrated orthodontic and surgical correction.* 2 ed. - St. Louis, 1994, V ol.1, P.8-28,64,72-139.
34. Epker B.N., Wolford L.M. Middle-third facial osteotomies: their use in the correction of congenital dentofacial and craniofacial deformities // *J. Oral Surg.*- 1976.-V ol. 34, n 4.-P. 324-342.
35. Farkas L.G. Asymmetry of the head and face / L.G. Farcas // *Anthropometry of the head and face.*- 2nd edition. 1997.- Raven Press. -Chapter 7.-P. 103-11.
36. Guzel M.Z., Sarac M., Arslan H., Nejat E., Nazan K. A New Face by Combined Surgery for Patients with Complex Dentofacial Deformity // *J. Aesthetic. Plastic. Surgery.* 2007.-Vol. 31, nl.- P. 32-41.
37. Jacobs J.D., Bell W .H. Combined surgical and orthodontic treatment of bimaxillary protrusion // *Am. J. Orthod. Dentofacial. Orthop.*- 1983.- V ol.83, n 4.-P .321-333.
38. Nygan P., Hagg U., Yiu C., Mervin D., Wei S.H.Y. Soft tissue and dento-skeletal profile changes associated with maxillary expansion and protraction headgear treatment. *Am J Orthod Dentofacial Orthop.* 1996;109:38–49.
39. Posnick J.C., Wallace J. Complex orthognathic surgery: assessment of patient satisfaction // *J. Oral Maxillofac. Surg.* - 2008. - Vol.66, n 5.-P. 934-42.
40. Warren D.W., Hershey H.G., Turvey T.A., Hinton V.A., Fairfield W.M. The nasal airway following maxillary expansion // *Am. J. Orthod. Dentofacial. Orthop* - 1987- V ol.91,n2.-P .III-116.

41. Шишкова О. В., Максимова Ю. В. Особенности стоматологической патологии при некоторых наследственных заболеваниях //Journal of Siberian Medical Sciences. – 2007. – №. 3. – С. 7.
42. Либин П. В. Диагностика, планирование и лечение больных с аномалиями зубочелюстной системы, сопровождающимися функциональными изменениями и эстетическими деформациями носа : дис. – М. : ПВ Либин, 2011.
43. Аскеров Р. Н. Клинико-рентгенологическое обоснование применения мультисегментной остеотомии верхней челюсти при комплексном лечении пациентов с зубочелюстными аномалиями : дис. – Центральный научно-исследовательский институт стоматологии и челюстно-лицевой хирургии Росмедтехнологий, 2012.
44. Диспансеризация и реабилитация больных при комбинированном лечении дефектов, деформаций и аномалий лицевого черепа / П. А. Железный, Ю. К. Железная, С. П. Железный [и др.] // Медицинская наука и образование Урала. – 2016. – Т. 17. – № 4(88). – С. 74-79.
45. Применение интраоперационной навигационной системы в ортогнатической хирургии / П. П. Митрошенков, С. Ю. Иванов, П. Н. Митрошенков, А. М. Гусаров // Анналы пластической, реконструктивной и эстетической хирургии. – 2017. – № 2. – С. 60-71. – EDN XMFKYX.
46. Куракин, К. А. Эстетические аспекты планирования и хирургического этапа комбинированного лечения пациентов с гнатической формой дистальной окклюзии : автореферат диссертации на соискание ученой степени кандидата медицинских наук /. – Москва, 2013. – 25 с. – EDN ZPBPKN
47. Колчин С.А., Дробышев А.Ю., Куракин К.А., Салимханов В.Я. Сравнительный анализ послеоперационных результатов планирования ортогнатической операции, выполненного стандартным методом и при помощи 3D-технологий. Российская стоматология. 2020;13(2): С. 16-17
48. Чантырь И. В., Дробышев А. Ю., Дробышева Н. С. Вертикальная резцовая дизокклюзия: этиопатогенез, классификация, клинико-морфологические формы, принципы лечения (обзор литературы) //Уральский медицинский журнал. – 2016. – №. 7. – С. 44-54.
49. Сорвин В.А., Дробышев А.Ю., Свиридов Е.Г., Заборовский В.В., Дробаха К.В. Интраоперационные осложнения хирургического лечения пациентов с врожденными аномалиями челюстей // Альманах клинической медицины / Материалы юбилейной научно-практической конференции, посвящённой 240-летию ГБУЗ МО МОНИКИ им. М. Ф. Владимирского (20-21 апреля 2016 г.). Т. 44, спецвыпуск 1, апрель 2016 г. - М. С. 107-110.

**Приложение А1. Состав рабочей группы по разработке и пересмотру клинических рекомендаций.**

1. Кулаков А.А. – академик РАН, д.м.н., профессор, президент ООО «Общество специалистов в области челюстно-лицевой хирургии».
2. Дробышев Алексей Юрьевич – профессор, д.м.н., вице-президент Общероссийской общественной организации «Общество специалистов в области челюстно-лицевой хирургии».
3. Чауская Ирина Юрьевна – челюстно-лицевой хирург к.м.н., член Общероссийской общественной организации «Общество специалистов в области челюстно-лицевой хирургии».
4. Митерев Андрей Александрович – челюстно-лицевой хирург к.м.н., член Общероссийской общественной организации «Общество специалистов в области челюстно-лицевой хирургии».
5. Байриков Иван Михайлович – профессор, д.м.н., член-корреспондент РАН, член Общероссийской общественной организации «Общество специалистов в области челюстно-лицевой хирургии».
6. Дибиров Тимур Магомедбегович - челюстно-лицевой хирург к.м.н., член Общероссийской общественной организации «Общество специалистов в области челюстно-лицевой хирургии».
7. Клипа Игорь Александрович - челюстно-лицевой хирург к.м.н., член Общероссийской общественной организации «Общество специалистов в области челюстно-лицевой хирургии».

Конфликт интересов отсутствует.

## Приложение А2. Методология разработки клинических рекомендаций

Целевая аудитория данных клинических рекомендаций:

1. Врачи-челюстно-лицевые хирурги
2. Врачи-ортодонты
3. Врачи стоматологи-ортопеды
4. Врачи стоматологи-хирурги
5. Медицинские работники со средним медицинским образованием
6. Организаторы здравоохранения
7. Врачи-эксперты медицинских страховых организаций (в том числе при проведении медико-экономической экспертизы)
8. Студенты медицинских ВУЗов, ординаторы, аспиранты.

В данных клинических рекомендациях все сведения ранжированы по уровню достоверности (доказательности) в зависимости от количества и качества исследований по данной проблеме.

Таблица 1

### Шкала оценки уровней достоверности доказательств (УДД) для методов диагностики (диагностических вмешательств)

УДД	Расшифровка
1	Систематические обзоры исследований с контролем референсным методом или систематический обзор рандомизированных клинических исследований с применением мета-анализа
2	Отдельные исследования с контролем референсным методом или отдельные рандомизированные клинические исследования и систематические обзоры исследований любого дизайна, за исключением рандомизированных клинических исследований с применением мета-анализа
3	Исследования без последовательного контроля референсным методом или исследования с референсным методом, не являющимся независимым от исследуемого метода или нерандомизированные сравнительные исследования, в том числе когортные исследования
4	Несравнительные исследования, описание клинического случая
5	Имеется лишь обоснование механизма действия или мнение экспертов

Таблица 2

**Шкала оценки уровней достоверности доказательств (УДД) для методов профилактики, лечения и реабилитации (профилактических, лечебных, реабилитационных вмешательств)**

УДД	Расшифровка
1	Систематический обзор рандомизированных клинических исследований с применением мета-анализа
2	Отдельные рандомизированные клинические исследования и систематические обзоры исследований любого дизайна, за исключением рандомизированных клинических исследований, с применением мета-анализа
3	Нерандомизированные сравнительные исследования, в том числе когортные исследования
4	Несравнительные исследования, описание клинического случая или серии случаев, исследование «случай-контроль»
5	Имеется лишь обоснование механизма действия вмешательства (доклинические исследования) или мнение экспертов

Таблица 3

**Шкала оценки уровней убедительности рекомендаций (УРР) для методов профилактики, лечения и реабилитации (профилактических, диагностических, лечебных, реабилитационных вмешательств)**

УРР	Расшифровка
А	Сильная рекомендация (все рассматриваемые критерии эффективности (исходы) являются важными, все исследования имеют высокое удовлетворительное методологическое качество, их выводы по интересующим исходам являются согласованными)
В	Условная рекомендация (не все рассматриваемые критерии эффективности (исходы) являются важными, не все исследования имеют высокое удовлетворительное методологическое качество и/или их выводы по интересующим исходам не являются согласованными)
С	Слабая рекомендация (отсутствие доказательств надлежащего качества (все рассматриваемые критерии эффективности (исходы) являются неважными, все исследования имеют низкое методологическое качество и их выводы по интересующим исходам не являются согласованными)

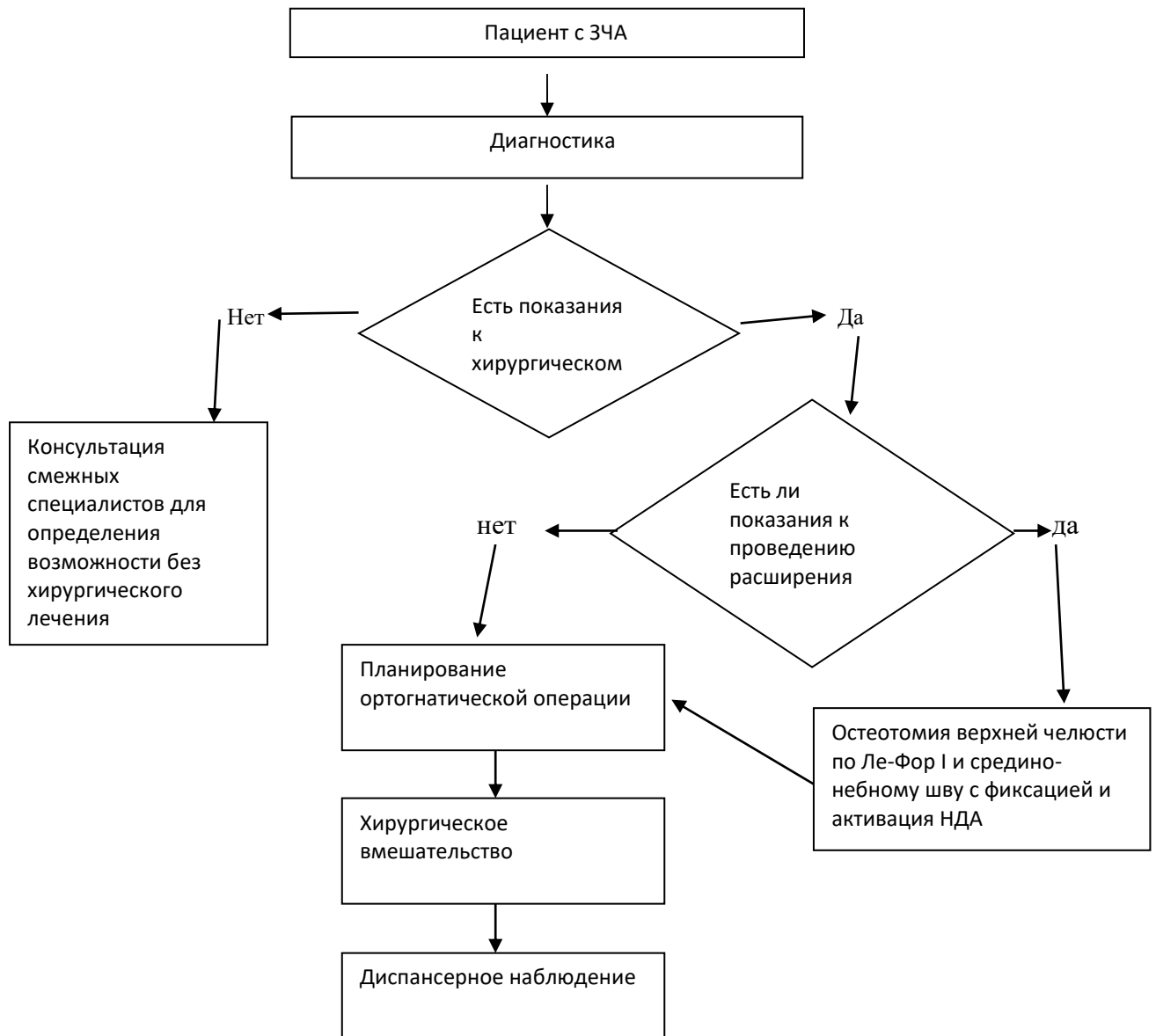
Механизм обновления клинических рекомендаций предусматривает систематическую актуализацию – не реже чем один раз в три года, а также при появлении новых данных с позиции доказательной медицины по вопросам диагностики, лечения, профилактики и реабилитации конкретных заболеваний, наличии обоснованных дополнений/замечаний к ранее утвержденным КР (клинических рекомендации) но не чаще 1 раз в 6 месяцев.

**Приложение А3. Справочные материалы, включая соответствие показаний к применению и противопоказаний, способов применения и доз лекарственных препаратов, инструкции по применению лекарственного препарата**

Приказ Минздрава России от 14.06.2019 N 422н

"Об утверждении Порядка оказания медицинской помощи по профилю "челюстно-лицевая хирургия"

## Приложение Б. Алгоритмы действий врача





## Приложение В. Информация для пациента

Прикус является неправильным, если верхняя и нижняя челюсть не соответствуют друг другу по размерам, форме и взаимному расположению, когда зубные ряды смыкаются неправильно. Улыбка пациента с неправильным прикусом может выглядеть вполне эстетично, однако такая патология может явиться причиной серьезных функциональных нарушений зубочелюстного аппарата впоследствии.

Зачастую нарушение прикуса проявляется уже после 30 лет, когда появляются щелканье, хруст, боли в височно-нижнечелюстных суставах, нарушается дыхание, оголяются корни зубов, возникает повышенная их стираемость, преждевременная утрата зубов, пациенты предъявляют жалобы на эстетический дискомфорт и другие симптомы.

По данным разных авторов, примерно, у 20-30% пациентов с нарушением прикуса несоответствие челюстей выражено настолько, что его коррекция исключительно консервативными методами ортодонтии невозможна.

На современном этапе для лечения пациентов со скелетными зубочелюстными аномалиями принято проводить трехэтапное лечение: на первом этапе проводится ортодонтическая подготовка к оперативному лечению, на втором — непосредственно сама ортогнатическая операция и третий – завершающий этап ортодонтического лечения.

В некоторых случаях, при выраженных скелетных зубочелюстных аномалиях проводится двух этапное лечение, при котором уже на первом этапе проводится ортогнатическая операция, а на втором – завершающая ортодонтическая коррекция.

Проведение реконструктивных операций на челюстях требует общего обезболивания. Оперативное вмешательство должно проводиться в стационарных условиях. Средняя продолжительность госпитализации обычно составляет от нескольких дней до двух недель, в зависимости от течения ближайшего послеоперационного периода.

Обычно в первые сутки после операции пациенту накладываются межчелюстные эластичные тяги, полностью исключая возможность открывания рта, для удержания челюстей в правильном положении и обеспечения оптимальных условий для их сращения.

В первые сутки после операции рекомендуется местное применение холода для профилактики отека. Пациенту проводится курс антибактериальной терапии, противоотечной и обезболивающей терапии.

В первые дни после операции в послеоперационных ранах могут оставлять дренажи. Дренажи удаляются в 1 – 3 сутки после операции, по мере уменьшения отделяемого из раны.

Пациенту рекомендуется ежедневно соблюдать личную гигиену полости рта.

После выписки из стационара пациент наблюдается либо амбулаторно, либо в условиях дневного стационара.

Ограничение открывания рта при операциях на верхней челюсти обычно составляет 2 недели, при ортогнатических операциях на нижней челюсти – порядка 3-х недель.

После снятия межчелюстной эластической тяги для профилактики ограничения открывания рта пациенту рекомендуется заниматься лечебной физкультурой и физиотерапией. Для постепенного увеличения амплитуды открывания рта пациенту рекомендуется открывать и закрывать рот перед зеркалом, выполнять движения нижней челюсти в передне-задних и боковых направлениях. Пациент может увеличивать амплитуду открывания рта при помощи своего указательного и большого пальцев, размещенных на режущих краях верхних и нижних резцов.

Как правило по истечению 3-4 недель после операции пациент направляется к врачу-ортодонту для проведения окончательного этапа аппаратной ортодонтической коррекции.

**Приложение Г1-ГN. Шкалы оценки, вопросники и другие оценочные инструменты состояния пациента, приведенные в клинических рекомендациях не применяются**